

# Projet GABIE : Guidage Actif Basé sur l'Imagerie Echographique

E. Dombre<sup>(1)</sup>, F. Pierrot<sup>(1)</sup>, P. Poignet<sup>(1)</sup>, P. Renaud<sup>(1)</sup>, M. Sauvée<sup>(1,7)</sup>, J. Triboulet<sup>(1)</sup>, P. Bidaud<sup>(2)</sup>, G. Morel<sup>(2)</sup>, T. Ortmaier<sup>(2)</sup>, S. Pinault<sup>(2,3)</sup>, M.-A. Vitrani<sup>(2)</sup>, P. Gravez<sup>(3)</sup>, N. Bonnet<sup>(4)</sup>, M. Karouia<sup>(4)</sup>, O. Chavanon<sup>(5)</sup>, V. Daanen<sup>(6)</sup>, J. Troccaz<sup>(6)</sup>

<sup>(1)</sup>LIRMM, <sup>(2)</sup>LRP, <sup>(3)</sup>CEA, <sup>(4)</sup>Hôpital La Pitié Salpêtrière, <sup>(5)</sup>CHU Grenoble, <sup>(6)</sup>TIMC, <sup>(7)</sup>SINTERS S.A.

## Résumé

On présente l'avancement des travaux menés dans le cadre du projet GABIE qui ont permis *i)* de définir deux scénarios possibles d'intervention mini-invasive en chirurgie réparatrice de la valve mitrale, *ii)* de choisir l'instrumentation, *iii)* d'avancer sur la problématique de traitement d'image échographique pour le suivi en temps réel des mouvements de la valve et de l'instrument, *iv)* de modéliser le mouvement de la valve pour améliorer la précision de localisation de la cible, *v)* d'élaborer un schéma de commande par asservissement visuel et de le valider expérimentalement *in vivo* pour du suivi d'instrument.

## Mots Clef

Robotique médicale, Chirurgie cardiaque mini-invasive, Asservissement visuel, Image échographique

## 1 Introduction

De nombreuses interventions de chirurgie mini-invasive consistent à insérer au travers d'une petite incision un instrument à l'intérieur d'un organe pour y effectuer une opération simple, comme une ponction, ou l'injection d'un produit. L'utilisation de la vision n'est pas toujours possible : on utilise alors des dispositifs imageurs externes, quelquefois un scanner ou, plus souvent, une sonde échographique, très avantageuse pour son coût, son caractère non invasif mais exigeant une bonne synchronisation des deux mains du chirurgien. Le projet GABIE vise à développer des méthodes permettant d'assister, voire d'automatiser ce type de gestes par des moyens robotiques. Il s'agit de concevoir un système intégrant une imagerie échographique couplée à un instrument de chirurgie mini-invasive et un système de guidage temps réel associé. On considère plus spécifiquement l'exemple de la réparation d'une lésion de la valve mitrale, qui représente de façon assez générique les difficultés du problème, typiquement atteindre avec un instrument une cible mobile localisée par échographie.

La chirurgie valvulaire s'adresse essentiellement aux valvulopathies du cœur gauche, mitrales et aortiques, qu'il s'agisse de rétrécissement, d'insuffisance ou des deux (maladie valvulaire). Deux grandes techniques sont applicables : le remplacement valvulaire et la réparation encore appelée valvuloplastie ou plastie. La chirurgie réparatrice de la valve mitrale est actuellement le chapitre

le plus développé de la chirurgie de la valvule mitrale car les insuffisances mitrales dystrophiques ou dégénératives que l'on peut réparer représentent les 4/5 de la pathologie mitrale soumise à la chirurgie.

Dans le cas de la rupture d'un cordage valvulaire (figure 1), qui est l'une des lésions les plus courantes et les plus faciles à réparer, plusieurs solutions sont possibles :

- la fixation du cordage rompu sur un cordage resté intact (technique dite de transposition de cordage),
- la résection avec plicature du feuillet valvulaire en regard du cordage rompu : avec cette technique, dite de résection quadrangulaire, la partie de la valve à laquelle est attaché le cordage rompu est supprimée, et les deux bords laissés libres par cette résection sont cousus pour refermer le feuillet valvulaire,
- la confection de néo-cordages avec du fil en Gore-Tex : le néo-cordage est alors agrafé sur la paroi interne du ventricule, puis fixé à la partie restante du cordage rompu.

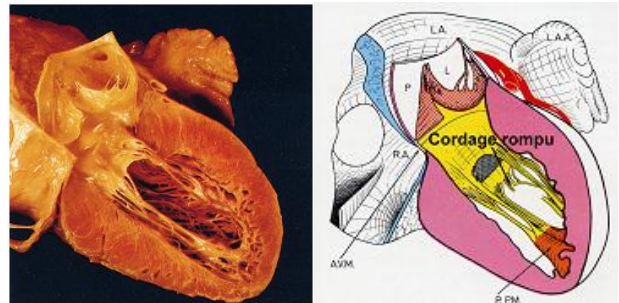


Figure 1. Vue de la valve mitrale avec rupture de cordage

Toutes ces opérations sont aujourd'hui réalisées sous contrôle visuel, après sternotomie, installation d'une circulation extra-corporelle, arrêt cardiaque obtenu par injection d'un liquide de cardioplégie dans les artères coronaires et ouverture de l'oreillette gauche permettant d'accéder à la valve mitrale. Elles sont donc fortement invasives.

La perspective de disposer de moyens robotiques permettant le guidage d'un instrument par utilisation d'une ou plusieurs sondes échographiques permet d'envisager des procédures évitant l'ouverture du cœur et, idéalement, ne nécessitant pas son arrêt mais seulement l'immobilisation partielle du ventricule. On rappelle que les valves cardiaques ne sont pas radio-opaques et qu'un

repérage radioscopique n'est pas possible. Une procédure envisageable est décrite sur la figure 2 : via la pointe du cœur, un instrument repéré par échocardiographie vientagrafer sur le cordage rompu ou le bord de la valve mitrale un néo-cordage (a) que l'on fixe ensuite à l'extérieur du cœur (b).

Pour ce faire, deux scénarios ont été imaginés qui devraient être validés expérimentalement (§ 2). Une étude a été réalisée pour choisir les instruments et capteurs nécessaires à ces deux scénarios (§ 3). L'un et l'autre demandent des algorithmes de traitement d'image échographique efficaces pour le suivi en temps réel des mouvements de la valve et de l'instrument (§ 4). On verra au § 5 que l'on peut améliorer la précision de localisation de la cible par une modélisation appropriée du mouvement de la valve. On décrit enfin au § 6 un schéma de commande par asservissement visuel qui a été validé expérimentalement *in vivo*. Pour plus de détails sur le projet et, notamment un état de l'art sur la chirurgie cardiaque robotisée, le lecteur pourra consulter le site du projet GABIE [1].

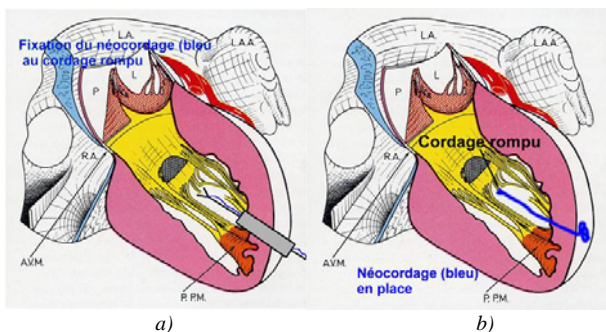


Figure 2. Procédure chirurgicale proposée pour le remplacement d'un cordage rompu

## 2 Présentation des scénarios

### 2.1 Premier scénario

Dans ce scénario (figure 3), la mise en place d'un néo-cordage sur la valve mitrale est envisagée en observant la valve à l'aide d'une sonde Echographique Trans-Oesophagienne (ETO). La saisie de la valve est assurée par un outil monté sur un porteur robotisé. La mise en place du néo-cordage comporte six phases principales :

*Phase 1 : détermination de la cible dans l'image.* La sonde est introduite et positionnée pour avoir l'image du lieu d'implantation du néo-cordage.

*Phase 2 : recherche de l'outil dans l'image.* La sonde est déplacée manuellement pour obtenir l'image de l'outil débouchant dans le ventricule.

*Phase 3 : calibration image/robot.* Le robot est piloté pour obtenir le déplacement de l'outil dans l'image et ainsi, définir les relations existantes entre déplacements du robot et déplacements dans l'image.

*Phase 4 : approche de l'outil.* La sonde est pilotée manuellement par le chirurgien pour ramener le plan échographique dans sa position initiale, c'est-à-dire permettant l'observation du lieu d'implantation du néo-

cordage. Les déplacements de l'outil sont gérés par la commande du robot afin de suivre le déplacement du plan échographique. A la fin de cette opération, l'outil est ainsi positionné à proximité de la valve mitrale.

*Phase 5 : segmentation de la valve mitrale.* La segmentation, automatique ou semi-automatique, de la valve mitrale ou plus précisément du segment concerné par le geste permet de déterminer la zone cible.

*Phase 6 : saisie de la valve.* Le lieu d'implantation du néo-cordage est saisi à l'aide de l'outil par une commande balistique du robot porteur. La procédure ne nécessite pas l'intervention du chirurgien.

*Phase 7 : réalisation du geste chirurgical.* La mise en place du néo-cordage est assurée par le chirurgien.

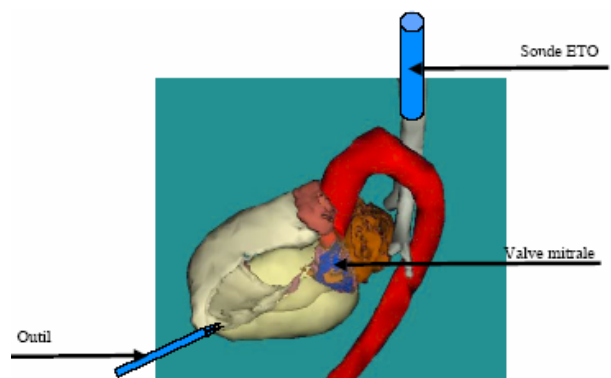


Figure 3. La sonde ETO est insérée dans l'œsophage alors que l'outil pénètre dans le ventricule par la pointe du cœur (scénario 1)

### 2.2 Deuxième scénario

Contrairement au premier scénario qui n'impose pas de localisation précise de la sonde ni de l'instrument, celui-ci nécessite un localisateur sur la sonde. Son avantage est de ne pas avoir à maintenir l'outil et la valve dans un même plan image.

*Phase 1 : acquisition des images* par une sonde épiscopidique, équipée d'un localisateur et positionnée à la surface du cœur après thoracotomie et ouverture du péricarde. Elle est fixée rigidement au cœur grâce à un bras articulé de type Octopus modifié, lui même fixé à l'écarteur thoracique ou à la table d'opération (Figure 4). Un système de succion permet d'aspirer et de plaquer la surface du cœur qui est alors fixée au système Octopus dont le bras articulé est souple à ce stade. La rigidification du bras articulé de l'Octopus permet alors d'immobiliser le cœur dans la position désirée. La zone épiscopidique reliée au bloc Octopus/sonde échographique reste immobile, tandis que le cœur "suspendu" continue à battre.

*Phase 2 :* un second objet de localisation (de référence) est fixé au patient et permet d'évaluer la position de la sonde par rapport à ce repère. Un calibrage permet de déterminer avec précision la position de chaque pixel échographique dans l'espace.

*Phase 3 : segmentation de la valve mitrale* identique à la phase 5 du premier scénario.

Phase 4 : Mise en œuvre de l'outil qui est ensuite introduit par la pointe du cœur, localisé dans le repère de la sonde échographique et dirigé automatiquement vers la cible.

Les phases 5 et 6 sont identiques aux deux dernières phases du premier scénario.

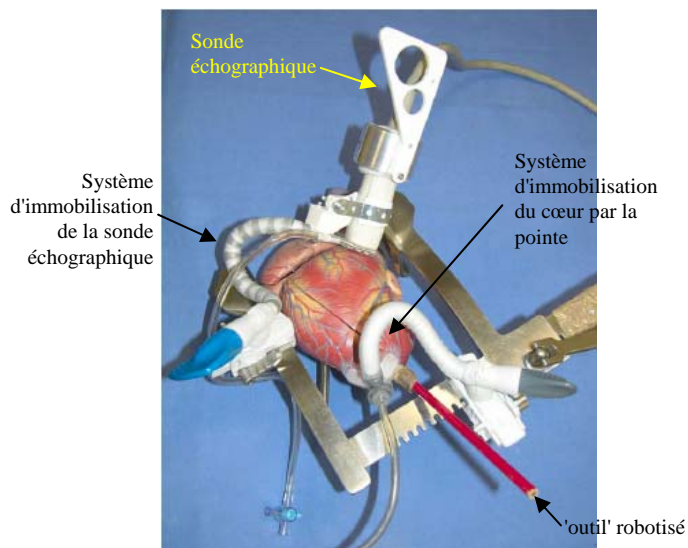


Figure 4. Vue générale du champ opératoire (scénario 2)

### 3. Instrumentation

Le choix des instruments et capteurs utilisés pour la mise en œuvre de chacun des scénarios a fait l'objet d'études à caractère essentiellement expérimental. Ces études ont pour but de valider la possibilité d'utiliser différents matériels pour la localisation (explicite ou implicite) de la sonde, de l'instrument et du robot. Nos recherches dans ce domaine ont porté sur trois points.

#### 3.1 Modélisation du champ de vision d'une sonde échographique

La localisation précise de structures anatomiques dans les images échographiques peut être faussée par l'épaisseur de plan échographique c'est-à-dire les voxels participant à la formation de l'image échographique. Le « plan » échographique a, en effet, une forme théorique biconcave. Des expérimentations *in vivo* ont montré que cette épaisseur n'était pas négligeable puisqu'elle permettait de "voir" le relief d'un instrument chirurgical tel qu'une pince endoscopique.

Au plan plus général, la connaissance de l'épaisseur du plan échographique est importante, car elle peut avoir une influence directe sur de nombreux aspects des procédures "GMCAO" tels que la reconstitution de volume 3D, la reconstruction de surface à partir de coupes échographiques localisées, etc. Pourtant, la littérature ne fournit pas de modélisation quantitative du champ de vision de la sonde échographique.

Nous avons donc construit un fantôme de mesure afin d'évaluer l'épaisseur du plan échographique en fonction

de la distance à la surface de la sonde [2]. Les premiers résultats, obtenus par des expériences de positionnement manuel (figure 5), ont permis de vérifier que nous pouvons retrouver la forme biconcave décrite dans la littérature. Toutefois, cette procédure est longue et les résultats dépendent de l'opérateur. Nous travaillons donc actuellement à l'automatisation de cette procédure pour s'affranchir de l'interaction humaine.




Figure 5. Montage expérimental et mire : on mesure la position 3D de l'extrémité d'une aiguille introduite dans les trous de la mire lorsqu'elle apparaît dans l'image

#### 3.2 Localisation magnétique d'une sonde échographique trans-oesophagienne

La localisation 6D d'une sonde échographique permet, après une procédure de calibration, d'accéder à des données 3D à partir d'images échographiques localisées. L'exploitation de localisateurs optiques est désormais courante, mais dans la mesure où l'utilisation d'une sonde ETO (positionnée à l'intérieur de l'œsophage) est envisagée, elle n'est pas applicable ici. C'est pourquoi, nous nous sommes orientés vers un localisateur magnétique de type Aurora (NDI, Toronto, Canada). L'objet des recherches effectuées a été de vérifier si ce type de localisateur permettait d'obtenir une mesure suffisamment précise dans l'environnement d'une salle d'opération.

Le protocole de mesure suivant a été retenu :

- Mesures-témoins au bloc opératoire : mouvements de la table d'opération (moteurs électriques, poids maximum supporté par la table : 160 kg), mouvement du chariot métallique de la table, mise en route de la CEC, mise en route de l'appareil d'échographie à proximité immédiate. Dans cette configuration peu favorable, les mesures restent stables.
- Mesures en "conditions opératoires" : déplacement de la sonde échographique ou d'instruments chirurgicaux (écarteurs) à proximité du capteur magnétique : on observe des erreurs de mesures corrélées avec le passage à proximité du capteur de la sonde ou de l'écarteur.

– Mesures de distance avec le capteur magnétique "collé" à la sonde ETO : on observe des erreurs de mesure importantes (6 à 10 mm).

Les problèmes rencontrés avec ce type de localisateur sont de deux ordres :

- a) sphère de mesure de taille limitée,
- b) influence des matériaux métalliques dans le voisinage immédiat du capteur qui engendrent des perturbations électromagnétiques responsables d'erreurs de localisation de plusieurs millimètres.

L'utilisation d'une sonde ETO repérée par un système Aurora s'avère donc difficile, sauf s'il est possible de calibrer le système de mesure et l'espace d'évolution de la sonde ce qui est peu compatible avec des conditions chirurgicales réelles.

### 3.3 Evaluation des propriétés échogènes pour les matériaux constituant l'instrument

Le choix du ou des matériaux constituant l'instrument doit tenir compte de ses propriétés échogènes, qu'il est difficile d'établir formellement, car elles dépendent non seulement de l'impédance acoustique du matériau mais de la différence d'impédance avec le milieu (ici le sang). Nous avons donc adopté une méthodologie expérimentale, qui a consisté à fabriquer des instruments (pinces) avec différents matériaux et à les placer dans le champ d'une sonde échographique, pour évaluer la qualité des échos observés. Cette évaluation s'est faite en utilisant les algorithmes de détection décrits au § 4 et en appréciant leur efficacité par comptage du nombre de mauvaises détections.

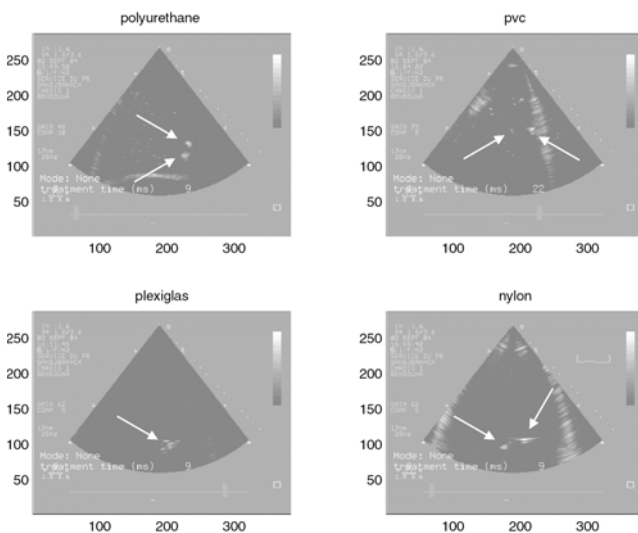


Figure 6. Echos obtenus pour différents instruments.

Les premiers essais, utilisant des instruments standard (pince en inox), on fait apparaître de très nombreux artefacts. Nous avons donc considéré différentes matières plastiques (PVC, polyuréthane, nylon, plexiglas). La

figure 6 montre que les meilleurs résultats sont obtenus avec le polyuréthane, qui a été retenu pour fabriquer les mors d'un instrument adaptés sur une pince existante (Figure 7).

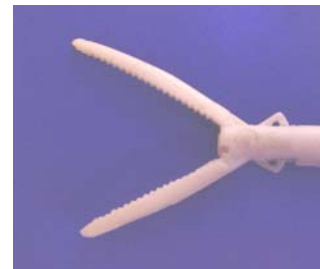

Figure 7. Mors d'un instrument de chirurgie moulés en polyuréthane.

## 4. Imagerie et suivi d'indices

### 4.1 Suivi en temps réel de la valve mitrale

La localisation précise de la valve mitrale, en temps réel, est un point essentiel du projet puisqu'elle contribue au guidage du robot vers cette structure anatomique mobile, à grande dynamique, de petite dimension et très déformable. Différentes approches ont été proposées.

Après une étude préliminaire [3] qui a permis de prendre en main différents outils implémentant de nombreuses méthodes de traitement d'images, un premier travail s'est focalisé [4] sur une approche faisant coopérer des traitements pré-opératoires (i.e. hors intervention chirurgicale) et des traitements per-opératoires afin d'assurer la détection de la valve mitrale en temps réel. Suivant une approche "traitement du signal", une suite de signaux 1D sont créés à partir de la séquence d'images ; un motif temporel, décrivant l'évolution temporelle des niveaux de gris des pixels appartenant à la valve mitrale, est alors généré. A partir de ce motif, des probabilités conditionnelles de présence de la valve mitrale sont calculées. La détection "per-opératoire" de la valve mitrale repose sur le choix "empirique" de seuils de probabilité qu'il est difficile de déterminer car ceux-ci varient au cours d'une même séquence en fonction du bruit, et bien sûr d'un patient à l'autre. Nous avons conservé cette approche en deux temps mais nous travaillons maintenant plutôt dans le domaine image : la séquence d'images pré-opératoire est traitée afin de segmenter la valve mitrale. En per-opératoire, la segmentation de la valve mitrale de l'image courante est déduite de l'image la plus ressemblante de la séquence pré-opératoire. Nous étudions actuellement les possibilités offertes par des méthodes de segmentation statistique (champs de Markov par exemple) pour sélectionner l'approche la plus appropriée, l'implémenter et proposer des paramètres adaptés à différentes séquences d'images.

Pour le suivi du mouvement des feuillets de la valve, nous avons également testé [5], [6] trois approches classiques basées respectivement sur une mesure de corrélation, une

SSD et une approche floue, en supposant dans les trois cas que les mouvements dans l'image sont des translations. Les mouvements estimés de la valve suivant un axe horizontal et vertical sont illustrés sur la figure 8. Pour l'instant, les images échographiques ne sont pas filtrées. Une étude manuelle a permis de définir le nombre de détections aberrantes dans chacun des cas et ce sur six points situés le long de la valve. Nous avons augmenté la robustesse du suivi en proposant le suivi à partir de cinq points répartis sur la paroi du cœur et le long de la valve, introduisant ainsi des contraintes sur l'espace de déplacement de la valve (figure 9).

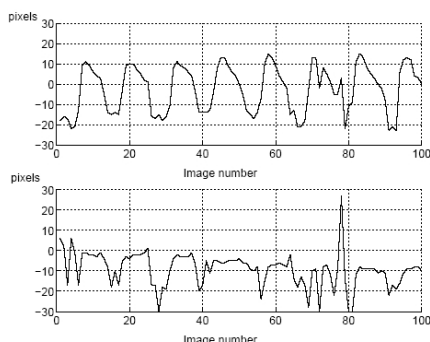


Figure 8. Mouvements estimés vertical et horizontal

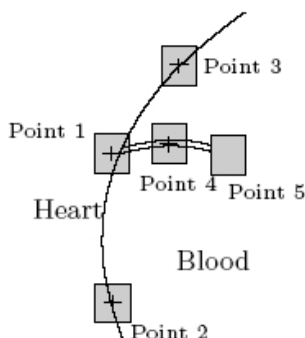


Figure 9. Approche de suivi par 5 points

Nous voulons maintenant évaluer lors d'expérimentations *in vivo* la capacité à suivre ces régions en temps réel. Nous travaillons aussi à l'élaboration d'un modèle cinématique de déplacement et l'utilisation d'un filtre de Kalman pour augmenter encore la robustesse. Parallèlement, nous étudions les différentes mesures de similarités existantes (information mutuelle, information mutuelle normalisée, rapport de corrélation, SSD, entropie, etc.) afin de sélectionner celle qui se révèlera la plus adaptée à l'imagerie échographique ainsi qu'à la problématique (précision de détection, rapidité de calcul, etc.).

#### 4.2 Suivi de l'instrument dans le plan échographique

On part du principe qu'une pince de chirurgien coupe le plan échographique en deux points [7], [8], [9].

L'intersection entre cet instrument et le plan échographique est donc représentée dans l'image par deux taches blanches (blobs) (figure 10) qu'il faut détecter et traquer en temps réel. Par contre, les images échographiques sont très bruitées et présentent de nombreux artefacts. Les artefacts sont des points dans l'image ne correspondant à aucun point matériel. Ces phénomènes dégradent considérablement la qualité des images échographiques et rendent complexe le suivi de l'instrument.

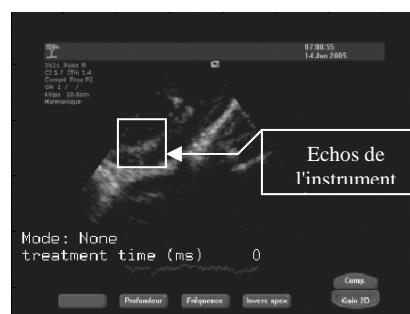


Figure 10. Image d'un instrument *in vivo*

Dans un premier temps, un filtre médian est appliqué à l'image, ce qui permet de diminuer le bruit. L'image est alors binarisée en utilisant un seuil adaptatif (méthode de Otsu) pour s'adapter aux grandes variations d'intensité d'une image à l'autre. Cette méthode permet de rendre le traitement d'image indépendant des réglages de la sonde (exemple : le gain de correction d'intensité avec la profondeur), qui peuvent être modifiés par le chirurgien en cours d'opération. Ensuite, on applique une érosion et une dilatation (i.e. une ouverture) pour séparer les blobs correspondant aux échos de l'instrument des artefacts et des structures anatomiques (Figure 11).




Figure 11. Etapes de la détection de l'instrument *in vitro*

Les régions sont enfin segmentées et étiquetées. Pour identifier les deux régions correspondant aux échos de l'instrument, une méthode heuristique en deux étapes est appliquée. Elle est basée sur la taille des régions et sur la vitesse de leur centre de gravité. Enfin, la région est repositionnée autour des deux blobs détectés. Ainsi, on limite la taille de la région dans laquelle les algorithmes

de détection sont appliqués et, donc, le temps de calcul. Les expériences *in vitro* ont montré que cette méthode de suivi est robuste par rapport aux perturbations citées précédemment. En revanche, les premières expériences *in vivo*, si elles ont permis une validation de l'asservissement visuel, indiquent que la robustesse doit encore être améliorée, ce qui sera l'objet de recherches au cours de la deuxième année du projet.

## 5 Modélisation du mouvement de la valve mitrale

La modélisation du mouvement de la valve mitrale réalisée en per-opérateur sur une période suffisante doit fournir une approche prédictive qui permet de planifier le geste dans une zone de forte probabilité de présence de la valve mitrale. Une analyse de la mobilité de la valve mitrale au cours du temps est nécessaire, sachant que de nombreux facteurs peuvent en influencer la position.

Sous anesthésie générale au bloc opératoire, chez des patients opérés d'insuffisance mitrale, on a procédé à l'acquisition d'images échographiques après repérage de la zone d'intérêt, en apnée avec immobilité stricte de la sonde. L'appareil d'échographie utilisé est un Hewlett Packard™ (Ref. 770 25A/S1000) avec une sonde ETO Philips 21202A (5 MHz). Trois types d'analyses sur la mobilité de la valve mitrale ont été réalisés : 1) mouvement de la grande valve mitrale et de la paroi latérale du ventricule gauche selon un axe fixe sur l'image échographique, 2) mouvement de l'ensemble de la grande valve mitrale sur la totalité des coupes disponibles, 3) mouvement de l'extrémité du prolapsus valvulaire au même temps du cycle cardiaque

Les résultats de cette étude montrent que beaucoup d'images ne sont pas interprétables de façon isolée : effet de flou en cas de grande vélocité ou de phénomènes de flottement de la valve ; difficulté d'interprétation des contours anatomiques, en particulier en diastole (valve plaquée contre la paroi ventriculaire) ou lorsqu'il y a continuité avec un cordage ou lorsque les valves sont apposées en systole. D'autres causes techniques sont responsables d'un effet de gel de l'image, ce qui entraîne une perte d'information et un saut d'image.

- a) Position au cours du temps : le repositionnement de la valve mitrale et *a fortiori*, de la valve prolabée, au même temps du cycle cardiaque n'est pas très précis et peut se limiter à une zone d'environ 5 mm de côté. De plus, la zone segmentée sur l'image échographique ne correspond pas forcément à une entité anatomique fixe, surtout si l'image n'est pas strictement perpendiculaire au « plan » de la valve. Dans certains cas, l'extrémité de la valve peut se confondre et se prolonger par un cordage épais, avec absence de limites anatomiques nettes.
- b) Vélocité : étant donné l'intervalle de temps (40 ms) entre deux images (échographie : 25 images/seconde), l'analyse montre une très grande mobilité d'une image à l'autre et confirme donc une très grande vélocité dans certaines régions. Cependant, il existe deux zones de

moins mobilité de la valve mitrale où il est possible de définir une forte probabilité de présence de la zone cible au cours du temps : 1) lorsque la valve est complètement ouverte (diastole) mais elle est souvent plaquée contre les structures ventriculaires et difficile à segmenter, et donc probablement à saisir par l'outil chirurgical, 2) la deuxième zone correspond au plan valvulaire au cours de la systole et, en cas de prolapsus, lorsque la valve est prolabée dans l'oreillette gauche, mais le segment prolabé possède un mouvement chaotique, avec phénomène de flottement lié aux turbulences du flux de régurgitation.

En conclusion, le repositionnement de la valve mitrale au même temps du cycle cardiaque se faisant avec une forte probabilité dans une zone d'environ 5 mm de côté dans une zone sélectionnée, l'utilisation d'un outil ayant des mors de cette largeur doit permettre de saisir la valve avec une approche de type latéral.

## 5. Asservissement visuel

### 5.1 Objectif et méthode

Le principe de l'asservissement visuel basé sur l'imagerie échographique est représenté sur la figure 12 dans le contexte du premier scénario [10].

Avec un tel dispositif, le chirurgien peut sélectionner une position désirée de l'instrument en cliquant dans l'image. L'erreur dans l'image entre la position désirée et la position courante de l'instrument (calculée en temps réel) est alors utilisée pour commander le déplacement de l'instrument. La coordination main/œil est ainsi réalisée de façon automatique ce qui permet notamment de garantir que l'instrument reste toujours visible dans l'image échographique.

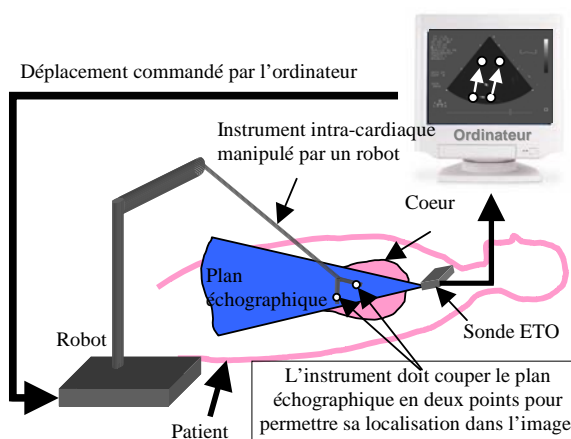


Figure 12. Description du système

### 5.2 Choix des primitives

Dans la mesure où, pour l'application envisagée, il est nécessaire de contrôler les quatre degrés de libertés de l'instrument (trois rotations + une translation laissées libres par le trocart), il est nécessaire de disposer d'au moins quatre indices visuels commandables

indépendamment. Ceci est assuré en choisissant un vecteur de primitives  $\mathbf{s}$  constitué des coordonnées des deux points d'intersection de chacun des mors avec le plan échographique (voir figure 12).

### 5.3 Commande

En asservissement visuel, le robot est commandé par la vitesse  $\mathbf{u}$  de son effecteur (ici trois vitesses de rotation et une vitesse de translation) et la commande s'écrit :

$$\mathbf{u} = \lambda \widehat{\mathbf{J}}^{-1} \boldsymbol{\varepsilon} = \lambda \widehat{\mathbf{J}}^{-1} (\mathbf{s}_d - \mathbf{s}) \quad (1)$$

où  $\boldsymbol{\varepsilon}$  est le vecteur d'erreur de position dans l'image,  $\lambda$  le gain proportionnel,  $\mathbf{s}_d$  le vecteur position désirée dans l'image et  $\widehat{\mathbf{J}}^{-1}$  l'inverse de l'estimée du jacobien image défini par :

$$\dot{\mathbf{s}} = \mathbf{J}\mathbf{u} \quad (2)$$

L'essentiel du travail effectué sur la commande a concerné le calcul du jacobien et de son inverse. Deux méthodes ont été utilisées :

- Une modélisation cinématique exacte du système (calcul des vitesses de glissement sur le plan échographique) a permis d'obtenir un jacobien  $\mathbf{J}_1$ . Celui-ci dépend de constantes liées à la géométrie connue de l'instrument et du robot, mais aussi de paramètres mal connus liés à la position du robot par rapport à la sonde. Dans la pratique, ces paramètres doivent être estimés.
- Une seconde formulation s'appuie sur un contrôle des déplacements dans l'image selon certaines directions qui correspondent à des mouvements connus du robot. Elle a permis d'obtenir un jacobien approché  $\mathbf{J}_2$ , qui n'utilise aucune information sur la position de la sonde par rapport au robot.

Des simulations et expérimentations *in vitro* et *in vivo* ont été réalisées afin de valider ces deux approches et d'évaluer les conséquences des approximations faites dans les calculs des jacobiens.

### 5.4 Résultats expérimentaux

Dans un premier temps, des expériences *in vitro* ont été réalisées. Le banc expérimental est constitué d'un bac d'eau dans lequel une sonde échographique est maintenue. Un robot d'endoscopie manipule l'instrument dans le bac. Deux positions sont sélectionnées dans l'image échographique, l'instrument est déplacé de l'une à l'autre. Les résultats *in vitro* obtenus avec le jacobien  $\mathbf{J}_1$ , présentés sur la figure 13, montrent une bonne stabilité du système et une bonne robustesse de la boucle de commande par rapport aux erreurs d'estimation de position de la base du robot par rapport à la sonde. Dans la colonne de gauche, les expériences sont réalisées avec une estimation correcte (mais assez imprécise car manuelle) de l'orientation de la sonde. Les courbes d'erreur sur les coordonnées image (en bas) indiquent que

le découplage est correctement opéré. Dans la colonne de droite, le système est volontairement décalibré en introduisant une erreur d'orientation de 30 degrés. Le découplage est alors approximatif (les trajectoires dans l'image, en haut, ne sont plus des droites) mais la convergence est maintenue.

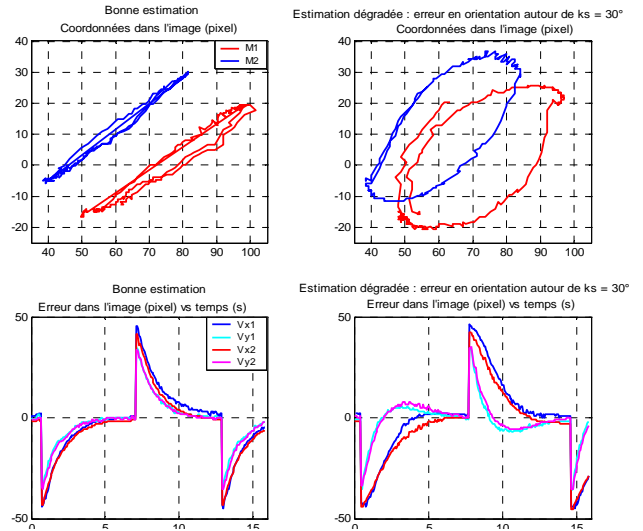


Figure 13. Résultats d'expériences *in vitro*

Dans un deuxième temps, des expériences *in vivo* (sur cochon) ont été réalisées à l'École de Chirurgie de l'APHP (figure 14). Un chirurgien pratique une sternotomie de façon à accéder à la pointe du cœur. Une pince chirurgicale manipulée par le robot MC<sup>2</sup>E est alors introduite dans le ventricule gauche. La sonde échographique est placée en contact direct avec le cœur. La figure 15 illustre les résultats obtenus lors de ces expériences, effectuées avec le jacobien  $\mathbf{J}_2$ , c'est-à-dire sans connaissance a priori de la position de la sonde. On voit que le bruit de mesure est beaucoup plus important, compte-tenu des conditions expérimentales. Cependant, l'effet intégral de la loi de commande agit comme un filtre et la convergence est maintenue.

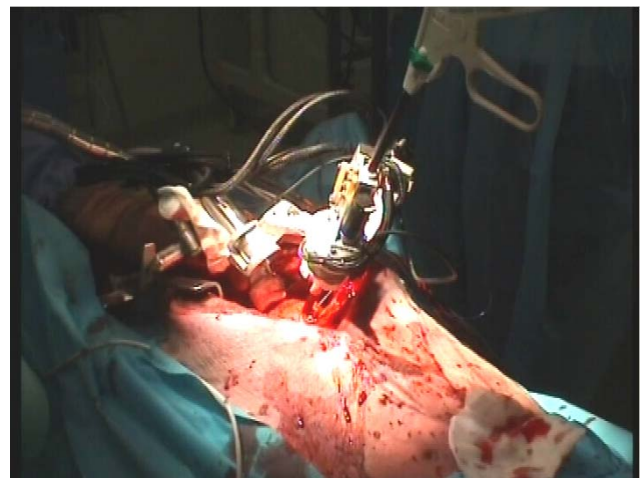
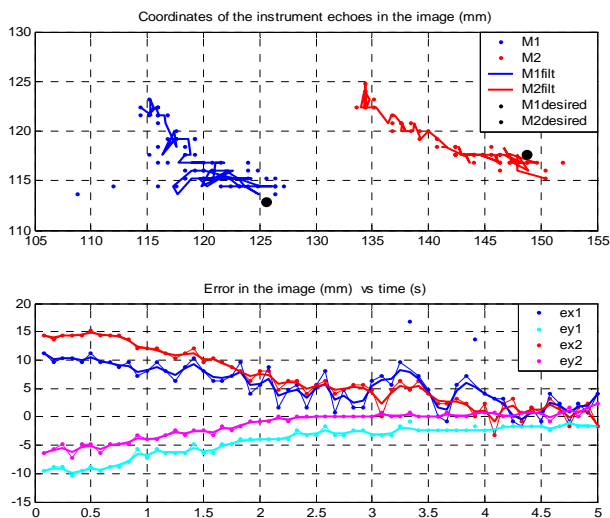


Figure 14. Expérimentation *in vivo*

## 6. Conclusion et perspectives

Au cours de la première année du projet GABIE, un certain nombre d'avancées théoriques et expérimentales intéressantes pour le suivi en temps réel des mouvements de la valve et de l'instrument ont été obtenues. De même, les premiers résultats concernant l'asservissement visuel sont encourageants.

Les travaux vont maintenant se poursuivre sur la segmentation de la valve mitrale. On va aussi approfondir ce qui a été entrepris sur la modélisation des sondes échographiques et du mouvement de la valve, l'objectif *in fine* étant d'améliorer la précision de localisation dynamique de la zone de saisie. De même, l'algorithme de détection de l'instrument devra être rendu plus robuste, en particulier du fait des structures anatomiques environnantes. Enfin, pour la commande, le travail va porter sur l'estimation en ligne des paramètres inconnus (la position de la sonde) pour améliorer la robustesse de l'ensemble. Pour ce qui est de la conception de l'instrument et de l'effecteur robotisé, l'expression des besoins est en cours.



### Publications liées au projet

- [1] Site du projet : <http://www.lirmm.fr/w3rob/robea/>
- [2] V. Daanen, O. Chavanon, "Measure of the imaging plane shape in ultrasound imaging. Preliminary results", Proc. 2<sup>nd</sup> Int. Conf. Surgetica, Computer-

Aided Medical Interventions: Tools and Applications. Chambéry, pp. 469-471, 19-21 janvier 2005.

- [3] A. Kuss, "Methods for the detection of the mitral valve in echocardiographic sequences", Rapport de stage, 2<sup>ème</sup> Année de Master of Science in Computational Visualistics, TIMC, INP Grenoble, 2004.
- [4] F. Tingaud, "Détection temps-réel de la valve mitrale dans des images échocardiographiques par synthèse d'un motif temporel", Rapport de stage, 2<sup>ème</sup> Année de Master Recherche, Sciences Cognitives, TIMC, INP Grenoble, mars-juin 2004.
- [5] M. Sauvée, P. Renaud, P. Poignet, J. Triboulet, E. Dombre, M. Karouia, N. Bonnet, A. Noce, "Mitral valve leaflet motion tracking in ultrasound images", Proc. 2<sup>nd</sup> Int. Conf. Surgetica, Computer-Aided Medical Interventions: Tools and Applications. Chambéry, pp. 237-244, 19-21 janvier 2005.
- [6] F. Newton, "Evaluation de méthodes de suivi de mouvement par vision", Rapport de DEA Systèmes Automatiques et Micro-électroniques, Université Montpellier II, Juillet 2005.
- [7] T. Ortmaier, M.-A. Vitrani, G. Morel, S. Pinault, "Robust real-time instrument tracking in ultrasound images", SPIE Medical Imaging Conf., February 12 - 17, 2005, San Diego, Ca., USA.
- [8] T. Ortmaier, M.-A. Vitrani, G. Morel, "Real-time instrument tracking in ultrasound images for visual servoing", BVM – Bildverarbeitung in der Medizin, March 13 - 15, 2005, Heidelberg, Germany.
- [9] T. Ortmaier, M.-A. Vitrani, G. Morel, S. Pinault, "Robust real-time instrument tracking in ultrasound images for visual servoing", Proc. IEEE Int. Conf. on Robotics and Automation, April 18 - 24, 2005, Barcelona, Spain.
- [10] M.-A. Vitrani, G. Morel, T. Ortmaier, "Automatic guidance of a surgical instrument with ultrasound based visual servoing", Proc. IEEE Int. Conf. on Robotics and Automation, April 18 - 24, 2005, Barcelona, Spain.